233 - RÉTINOPATHIE DIABÉTIQUE (RD)

CE QU'IL FAUT SAVOIR

1. Connaître l'incidence et la prévalence de la RD en fonction du type et de l'ancienneté du diabète.
2. Comprendre la physiopathologie succincte de la rétinopathie diabétique.
3. Enumérer les complications oculaires du diabète.
4. Connaître les signes de la RD et ses principaux stades de gravité
5. Comprendre les principes du traitement de la rétinopathie diabétique.
6. Connaître les principes du dépistage de la RD et savoir le rythme de surveillance selon la gravité de la rétinopathie.

I.ÉPIDÉMIOLOGIE

De grandes études épidémiologiques ont permis de mieux cerner l'incidence des complications rétiniennes de la rétinopathie diabétique (RD).

On estime qu'environ 40% des diabétiques sont porteurs d'une rétinopathie, ce qui représenterait environ 1 000 000 de patients en France.

La rétinopathie diabétique est aussi fréquente au cours du diabète de type 1 qu'au cours du diabète de type 2 :

• dans le diabète de type 1, la RD ne survient en général pas avant 7 ans d'évolution; après 20 ans d'évolution, 90 à 95 % des diabétiques de type 1 ont une RD, dont 40% une RD proliférante.

• dans le diabète de type 2, 20 % des diabétiques de type 2 ont une RD dès la découverte de leur diabète. Le risque à long terme des diabétiques de type 2 est moins celui d'une rétinopathie proliférante (20%) que celui d'un œdème maculaire (60%).

II. PHYSIOPATHOGÉNIE

La rétinopathie diabétique est une conséquence de l'hyperglycémie chronique. Les premières lésions histologiques de la rétinopathie diabétique sont l'épaississement de la membrane basale, la perte des péricytes puis des cellules endothéliales des capillaires rétiniens aboutissant à leur obstruction. A proximité des petits territoires de non perfusion capillaire des microanévrismes se développent sur les capillaires de voisinage.
De nombreux mécanismes ont étés invoqués pour expliquer comment l'hyperglycémie pouvait entrainer ces lésions capillaires : activation de la voie de l'aldose-réductase conduisant à l'accumulation intracellulaire de sorbitol, glycation des protéines entraînant un épaississement des membranes basales, modifications du flux sanguin rétinien, hypoxie relative entraînant la sécrétion locale de facteurs de croissance angiogéniqueS tel que le VEGF.

Dilatation et occlusion des capillaires rétiniens sont les premières lésions décelables de la rétinopathie diabétique. Ces lésions sont associées à des altérations fonctionnelles aboutissant à deux phénomènes intriqués: hyper-perméabilité capillaire menant à l'*œdème rétinien*, et parallèlement occlusion capillaire menant à l'*ischémie rétinienne*. Les phénomènes occlusifs et œdémateux évoluent de façon concomitante, les phénomènes œdémateux prédominant dans la région centrale de la rétine, la macula, et les phénomènes occlusifs affectant surtout la rétine périphérique.

Au niveau de la macula, l'accumulation de liquide dans le compartiment extra-cellulaire de la rétine habituellement virtuel aboutit à la constitution d'un *œdème maculaire*. Les *exsudats secs* sont secondaires à la précipitation de lipoprotéines plasmatiques dans l'épaisseur de la rétine.

L'occlusion étendue des capillaires rétiniens crée une ischémie rétinienne. Lorsque celle-ci est étendue, une prolifération réactionnelle de néovaisseaux par production de *facteurs de croissance*, dont le VEGF, se produit à la surface de la rétine, puis dans le vitré. C'est la rétinopathie diabétique proliférante. Des complications peuvent alors survenir : *hémorragie intra-vitréenne* par saignement des néovaisseaux, *décollement de la rétine* dû à une contraction du tissu fibreux de soutien des néovaisseaux (prolifération fibro-vasculaire), voire une prolifération de néovaisseaux sur l'iris (*néovascularisation irienne*) et dans l'angle irido-cornéen (*glaucome néovasculaire)*.

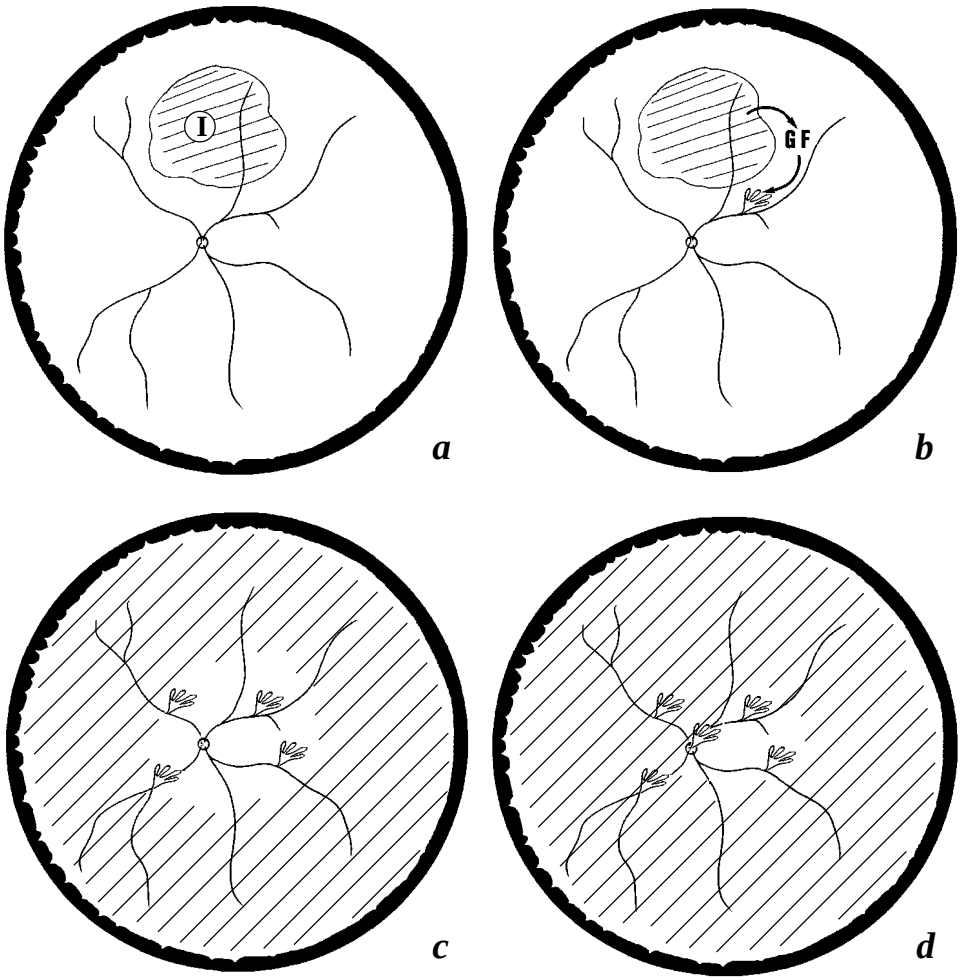

Des territoires d'ischémie rétinienne étendus (I) peuvent, par la sécrétion présumée d'un facteur de croissance (GF), provoquer une prolifération néovasculaire qui va se développer en avant du plan rétinien (b). Ces néovaisseaux peuvent être isolés, mais les territoires d'ischémie rétinienne étant la plupart du temps extensifs, ces néovaisseaux ont tendance à être multiples (c) ; à un degré de plus, lors d'une ischémie rétinienne très étendue, ils se développent en avant de la papille (d).

III. DIAGNOSTIC

1/ Circonstances de découverte

- La rétinopathie diabétique (RD) peut être révélée par une baisse visuelle. Celle-ci est en général tardive et ne survient qu'après une longue période d'évolution silencieuse de la rétinopathie diabétique.
- La rétinopathie diabétique doit être découverte lors de l'examen ophtalmologique systématique réalisé lors de la découverte du diabète ou lors de la surveillance ophtalmologique annuelle de tout diabétique .

2/ Examen clinique

L'interrogatoire précise l'ancienneté du diabète, le contrôle de la glycémie et de la tension artérielle, et d'éventuels signes fonctionnels oculaires

L'examen ophtalmologique comprend un examen ophtalmologique standard (acuité visuelle de loin et de près sans et avec correction optique, examen du segment antérieur, mesure du tonus oculaire), et un examen du fond d'œil après dilatation pupillaire.

3/ Les signes cliniques de RD (examen du fond dœil)

- les *microanévrismes rétiniens* sont les premiers signes ophtalmoscopiques de la RD. Ils apparaissent sous forme de points rouges de petite taille .
- les *hémorragies rétiniennes punctiformes* sont parfois difficiles à distinguer des microanévrismes.
- les *nodules cotonneux* sont des lésions blanches, superficielles et de petite taille. Ils correspondent à l'accumulation de matériel axoplasmique dans les fibres optiques. Ils traduisent une occlusion des artérioles pré-capillaires rétiniennes .
- d'autres signes, évocateurs d'ischémie rétinienne sévère, sont recherchés: des *hémorragies intra-rétiniennes étendues*, des anomalies veineuses à type de *dilatation veineuse irrégulière "en chapelet"* ou de *boucles veineuse*s; des *anomalies microvasculaires intrarétiniennes* (ou AMIR) qui sont des dilatations et télangiectasies vasculaires.
- au niveau de la macula, l'examen clinique recherche un épaississement rétinien témoin d'un œdème maculaire. Lorsque celui-ci est important , il prend un aspect d'*oedème maculaire cystoïde (OMC)* . Les *exsudats secs* sont des accumulations de lipoprotéines dans l'épaisseur de la rétine; ils apparaissent sous forme de dépôts jaunes , et sont habituellement disposés en couronne (*exsudats circinés*).
- les *néovaisseaux prérétiniens et prépapillaires* témoignent d'une rétinopathie diabétique proliférante. Ils apparaissent sous forme d'un lacis vasculaire à la surface de la rétine ou de la papille.

4/. Examens complémentaires

- ***Angiographie fluorescéinique*** : L'angiographie en fluorescence n'est pas indispensable au diagnostic, et sert essentiellement à aider au traitement par photocoagulation des oedèmes maculaires. Elle est cependant couramment pratiquée en France, car elle permet d'obtenir une documentation précise des lésions, mais n'apporte pas plus que l'examen clinique pour la prise en charge du patient.

  L'angiographie à la fluorescéine consiste, après injection de fluorescéine dans une veine du pli du coude, à observer et photographier grâce à des filtres appropriés le passage du colorant dans l'arbre vasculaire choroïdien et rétinien. La séquence angiographique permet d'apprécier la perfusion capillaire et donc l'étendue de l'ischémie rétinienne, et permet de déceler une hyper perméabilité capillaire.

- ***Échographie*** : elle permet principalement, en cas d'hémorragie du vitré massive empêchant l'examen du fond d'œil, de dépister un éventuel décollement de rétine par traction sous-jacent.

5 / Classification de la rétinopathie diabétique

La rétinopathie diabétique débute par un <u>stade de rétinopathie diabétique non proliférante,</u> et évolue vers la rétinopathie diabétique non proliférante sévère (ou préproliférante) caractérisée par une ischémie rétinienne étendue, puis vers <u>le stade de la rétinopathie diabétique proliférante</u> caractérisée par la prolifération de néovaisseaux à la surface de la rétine et/ou sur la papille.

L'œdème maculaire est associé aux rétinopathies diabétiques non proliférantes ou proliférantes.

a) les stades de la rétinopathie diabétique :

-*<u>pas de rétinopathie diabétique</u>*

<u>-rétinopathie diabétique non proliférante</u>

. RD non proliférante minime (microanévrysmes isolée).

. RD non proliférante modérée (micro anévrysmes, hémorragies rétiniennes punctiformes, nodules cotonneux, exsudats secs)

. RD non proliférante sévère (ou RD préproliférante = RDPP), définie par l'association des signes ophtalmoscopiques évocateurs d'ischémie rétinienne sévère: anomalies veineuses nombreuses (dilatations en chapelet et boucles veineuses) , hémorragies intra-rétiniennes étendues , groupement d'anomalies microvasculaires intra-rétiniennes (A.M.I.R.).

<u>-rétinopathie diabétique proliférante (RDP)</u>

. RD proliférante non compliquée : présence de néovaisseaux prérétiniens et/ou prépapillaires

RD proliférante compliquée (hémorragie du vitré, décollement de rétine par traction, glaucome néovasculaire)

b) maculopathies diabétiques :

- œdème maculaire diffus : œdème maculaire non cystoïde, œdème maculaire cystoïde

- œdème maculaire focal ou « maculopathie exsudative » (exsudats secs menaçant la macula)

- maculopathie ischémique

Les différentes formes sont distinguées à l'examen du fond d'œil selon la présence d'un épaississement diffus ou localisé de la macula et/ou d'exsudats secs.

CLASSIFICATION

Rétinopathie non proliférante minime
• micro anévrysmes

Rétinopathie non proliférante modérée
• exsudats secs
• nodules cotonneux (« nodules dysoriques »)
• hémorragies rétiniennes punctiformes
• nodules cotonneux (« nodules dysoriques »)

Rétinopathie non proliférante sévère (rétinopathie préproliférante) • AMIR
• modifications veineuses
• hémorragies intrarétiniennes étendues
rétinopathie proliférante
• néovaisseaux prérétiniens
• néovaisseaux prépapillaires

COMPLICATIONS

Maculopathies
• œdème maculaire diffus, non cystoïde ou cystoide
• œdème maculaire focal • maculopathie ischémique

Rétinopathie diabétique proliférante compliquée
• hémorragie du vitré
• décollement de rétine par traction
• glaucome néovasculaire

CLASSIFICATION DE LA RÉTINOPATHIE DIABÉTIQUE

IV. ÉVOLUTION

L'évolution de la rétinopathe diabétique est habituellement lente, et se fait progressivement tout au long de la vie du diabétique. La baisse visuelle liée à l'œdème maculaire est progressive, mais peut à la longue entraîner une cécité. Une hémorragie intra-vitréenne par saignement des néovaisseaux, un décollement de rétine ou un glaucome néovasculaire entraînent une perte brutale et quasi-complète de la vision.

Causes de cécité dûes à la rétinopathie diabétique:

- Œdème maculaire, cystoïde ou non
- Maculopathie ischémique
- Placard d'exsudats secs centraux, fovéolaires
- Hémorragie intra-vitréenne
- Décollement de rétine par traction
- Glaucome néovasculaire

Il existe des périodes de la vie du diabétique pendant lesquelles le risque d'une évolution rapide de la rétinopathie rend nécessaire une surveillance ophtalmologique renforcée :

- **La puberté et l'adolescence** : chez les enfants diabétiques, la prévalence de la rétinopathie diabétique est faible, et il n'y a notamment pas de rétinopathie proliférante avant la puberté. Par contre, une aggravation rapide peut se voir à l'occasion de celle-ci.
- **La grossesse** : Il est nécessaire d'examiner le fond d'œil avant la grossesse; en l'absence de rétinopathie diabétique en début de grossesse, une surveillance ophtalmologique trimestrielle puis en post partum doit être réalisée. S'il existe une rétinopathie diabétique en début de grossesse, une surveillance ophtalmologique mensuelle est nécessaire.
- **La normalisation rapide de la glycémie** par un traitement intensif (notamment mise sous pompe à insuline) est associé à un risque accru d'aggravation de la rétinopathie diabétique : il est de règle de faire pratiquer un examen ophtalmologique avant tout tentative de normalisation rapide de la glycémie.
- **Le traitement chirurgical d'une cataracte** peut entraîner une aggravation de la rétinopathie diabétique dans les semaines qui suivent l'intervention.
- **Une décompensation tensionnelle ou rénale** peut entraîner une aggravation de la rétinopathie diabétique.

SURVEILLANCE DE LA RÉTINOPATHIE DIABÉTIQUE

❖ En l'absence de rétinopathie diabétique, ou en cas de rétinopathie diabétique minime, un examen ophtalmologique annuel est suffisant.

❖ En cas de rétinopathie diabétique plus grave, une surveillance ophtalmologique tous les 4 à 6 mois peut être nécessaire.

❖ Circonstances particulières justifiant une surveillance ophtalmologique rapprochée:
- Puberté et adolescence
- Grossesse
- Normalisation rapide de la glycémie
- Chirurgie de la cataracte
- Décompensation tensionnelle et rénale

V. TRAITEMENT DE LA RÉTINOPATHIE DIABÉTIQUE

1/ Traitement médical

Equilibre glycémique et tensionnel :

- l'effet bénéfique d'une bonne équilibration glycémique sur l'incidence et la progression de la rétinopathie diabétique a été démontré chez des diabétiques de type 1par le DCCT (Diabetic Control and Complications Trial Research Group). L'effet bénéfique d'un bon équilibre glycémique mais aussi du contrôle de l'hypertension artérielle est également démontré chez les diabétiques de type 2 par l'étude UKPDS (United Kingdom Prospective Diabetes Study).

Traitements médicamenteux

L'efficacité des antiagrégants plaquettaires reste incertaine.

2/ Traitement de la rétinopathie diabétique par photo coagulation au laser

Traitement de la rétinopathie diabétique proliférante

La photocoagulation panrétinienne (PPR) est le traitement spécifique de la rétinopathie diabétique proliférante. Elle consiste en une coagulation étendue de toute la rétine périphérique. Elle est réalisée en ambulatoire sous anesthésie de contact. Le laser à argon (bleu-vert ou vert)

est le plus souvent utilisé. La PPR permet de réduire considérablement le risque de cécité lié à la rétinopathie diabétique proliférante , et d'obtenir la régression de la néovascularisation prérétinienne et/ou prépapillaire dans près de 90% des cas.

La PPR est indiquée dans tous les cas de rétinopathie diabétique proliférante . La rapidité de sa réalisation dépendra de la sévérité de la RDP. A l'extrême, l'existence d'une néovascularisation irienne est l'indication d'une PPR urgente.

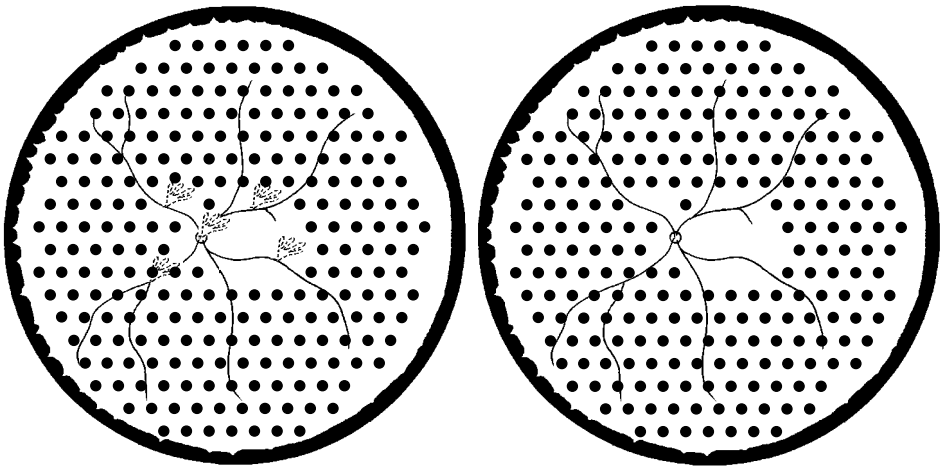

La destruction extensive des zones d'ischémie par la photocoagulation pan-rétinienne (PPR), épargnant uniquement la papille et la macula, permet la régression des néovaisseaux prérétiniens et/ou prépapillaires.

Traitement par laser de la maculopathie diabétique **.**

Le traitement par laser de l'œdème maculaire est indiqué s'il existe une baisse visuelle significative et prolongée, sans tendance à l'amélioration spontanée, ou s'il existe des exsudats secs. Il consiste en une photocoagulation en quinconce non confluente périfovéolaire sur la surface de l'oedème. Il permet au mieux un ralentissement de la baisse visuelle .

3/ Traitement chirurgical de la rétinopathie diabétique (vitrectomie)

Il est indiqué dans les cas de RDP compliquée d'hémorragie intra-vitréenne persistante et / ou de décollement de rétine tractionnel.

LES POINTS FORTS

☞ La rétinopathie diabétique est une cause majeure de malvoyance et de cécité en France, et c'est la première cause de cécité avant l'âge de 55 ans. La prévalence de la rétinopathie diabétique augmente avec la durée du diabète et le niveau de l'hyperglycémie chronique.

☞ L'équilibration stricte de la glycémie et de la tension artérielle, associée à une surveillance annuelle du fond d'œil est le meilleur traitement préventif de la rétinopathie diabétique.

☞ Le traitement par laser, dont les indications sont maintenant bien codifiées , permet d'empêcher les complications de la rétinopathie diabétique proliférante et de stabiliser la baisse visuelle liée à l'œdème maculaire. Le traitement doit être débuté dès l'apparition d'une néovascularisation prérétinienne. Par contre, il n'y a jamais d'urgence à traiter par laser une maculopathie diabétique.

☞ La baisse visuelle est tardive, et peut être prévenue; un examen du fond d'œil précoce dès la découverte du diabète, puis une surveillance ophtalmologique régulière tout au long de la vie du diabétique doivent permettre d'éviter l'évolution vers des complications graves de la rétinopathie diabétique.